Patología otorrinolaringológica en el síndrome de inmunodeficiencia adquirida: aportes de las técnicas de diagnóstico por imágenes

K Marsot-Dupuch
MC Meyohas
E Schmitt
P Prudhom de Saint-Maur
H Woimant

Resumen. – Más del 50 % de los pacientes afectados por el sida tienen una afección otorrinolaringológica (ORL). La frecuencia de la afección aumenta con el estadio de la enfermedad. Aproximadamente en el 20 % de los casos pueden observarse diversas lesiones en un mismo paciente. Ciertas afecciones ORL debidas al virus de la inmunodeficiencia humana (VIH) pueden aparecer muy pronto en el curso de la enfermedad y constituir el primer signo de alerta.
Dos tipos de lesiones otorrinolaringológicas afectan al paciente infectado por el VIH: las lesiones primarias debidas al virus que consisten en la afección de las parótidas, la hipertrofia linfoide y las adenopatías cervicales y las lesiones secundarias debidas a las afecciones oportunistas y a las neoplasias, principalmente los linfomas no Hodgkin y los sarcomas de Kaposi. La presencia de quistes parotídeos asociados a una hiperplasia de la nasofaringe y a adenopatías cervicales deben llevar a la búsqueda de seropositividad para el VIH, al igual que una laberintitis, una polineuritis o un epitelioma del área ORL que aparezcan en un paciente joven.
A menudo, bastan la exploración clínica y endoscópica para establecer el diagnóstico. Las técnicas de diagnóstico por imágenes están indicadas cuando es necesario una evaluación preterapéutica de extensión o para buscar un foco infeccioso. Además, las técnicas de diagnóstico por imágenes sugieren una afección del área ORL ligada a la infección por el VIH ante un cuadro de adenopatías, de quistes parotídeos y de hipertrofia del anillo de Waldeyer. Estas técnicas anticipan la gravedad de la infección y guían la biopsia si se sospecha una patología tumoral o infecciosa grave.

© 2001, Editions Scientifiques et Médicales Elsevier SAS, París. Todos los derechos reservados.

Introducción

En más del 50 % de los casos [31], los pacientes infectados por el virus de la inmunodeficiencia humana (VIH) tienen una lesión que afecta al área otorrinolaringológica (ORL). Las lesiones más frecuentes son las orofaríngeas. Si bien ciertas lesiones otorrinolaringológicas sugieren una infección por el VIH, el diagnóstico puede ser difícil cuando la lesión ORL es el primer motivo de consulta. Esto subraya la importancia de conocer las manifestaciones ORL que deben llevar a una detección serológica sistemática de infección por el VIH. La frecuencia de las manifestaciones ORL aumenta con la inmunodepresión. El nivel de CD4 informa sobre el estado inmunitario del paciente y orienta el diagnóstico, haciendo temer la aparición de infecciones oportunistas y de neoplasias malignas. La fase de primoinfección ocurre entre los 15 días a los tres meses después del contagio y se manifiesta, la mayoría de las veces, por un síndrome de infección vírica aguda (adenopatías cervicales y axilares diseminadas, fiebre, mialgias, disfagia dolorosa, tumefacción de las glándulas salivares), más rara vez por una candidiasis y ulceraciones bucales. La serología es negativa en el momento de la aparición de estos síntomas, en tanto que la antigenemia p24 es positiva. La mayor parte de las veces, la fase precoz de la infección es asintomática o con muy pocos síntomas, lo que corresponde a un nivel de linfocitos $CD4^+$ relativamente elevado ($\geq$ 500 células/mm^3). La disminución del nivel de $CD4^+$ suele estar relacionada con una aparición de síntomas que abarcan signos generales (fiebre, adelgazamiento, astenia, diarrea) e infecciones como la candidiasis bucal y la leucoplaquia vellosa de la lengua. El perfil de la infección por el VIH se ha modificado desde la introducción del tratamiento denominado HART *(Highly Active Retroviral Therapy)*, indicado no sólo ante una disminución de los linfocitos CD4 sino, sobre todo, ante la elevación de la carga vírica del VIH. Existe una correlación entre la carga vírica y la evolución hacia el síndrome de inmunodeficiencia adquirida (sida), lo que permite ahora introducir tratamientos más activos en etapas anteriores. El sida se define sobre criterios clínicos

Kathlyn Marsot-Dupuch : *Praticien hospitalier, service de radiologie du professeur JM Tubiana.*
Marie-Caroline Meyohas : *Professeur des Universités, praticien hospitalier, service des maladies infectieuses et tropicales.*
Emmanuel Schmitt : *Chef de clinique-assistant, service d'oto-rhino-laryngologie.*
Paul Prudhom de Saint-Maur : *Professeur des Universités, praticien hospitalier, chef de service, service d'anatomopathologie.*
Henri Woimant : *Chef d'unité, praticien hospitalier, unité de stomatologie.*
Hôpital Saint-Antoine, 184, rue du Faubourg-Saint-Antoine, 75012 Paris, France.

caracterizados por la aparición de infecciones oportunistas y de neoplasias malignas (grupo C de la clasificación del *Center for diseases control* [CDC] *(cuadro I).*

La descripción de las lesiones del área ORL de los pacientes positivos para el VIH se hace en función de su localización anatómica diferenciando las lesiones primarias debidas a la infección por el VIH de las lesiones secundarias debidas a las infecciones oportunistas y al desarrollo de tumores.

Glándulas parótidas

En el marco de una primoinfección por el VIH existe una afección de las glándulas parótidas. Puede solicitarse un diagnóstico por imágenes de las parótidas antes de conocerse el diagnóstico de infección por el VIH [9]. La afección parotídea se caracteriza por un aumento de tamaño de las glándulas y por lesiones quísticas.

Se debate el origen de las lesiones parotídeas: adenopatías intraparotídeas, neogénesis linfoide, hiperplasia autoinmune [1, 25]. Esto explica las formas hísticas, pseudotumorales de la hiperplasia linfoepitelial benigna cuyo diagnóstico diferencial con el linfoma se basa en la anamnesis y la demostración histológica.

HIPERPLASIA LINFOIDE QUÍSTICA

Se trata casi siempre de formaciones parotídeas, quísticas, múltiples, tabicadas, de contornos netos, transónicas en la ecografía (*fig. 1*), carentes de componente hístico y que se desarrollan preferentemente en el lóbulo superficial [10]. En tomografía computarizada (TC), se trata de una formación quística de densidad homogénea que puede presentar un fino realce parietal (*fig. 2*) [13]. En las imágenes de resonancia magnética (RM), estas lesiones parotídeas emiten la señal de un quiste: hiposeñal en T1 e hiperseñal en T2 (*fig. 3*). Lesiones quísticas con señal diferente en T1 y en T2 ponen de manifiesto una infección o una hemorragia intraquística (*fig. 4*). El tamaño de los quistes oscila entre algunos milímetros y algunos centímetros. La afección suele ser bilateral y suele estar asociada a adenopatías cervicales [11]. La ecografía es un elemento suficiente para establecer el diagnóstico y para el seguimiento de la lesión. La realización de una TC y una RM está justificada si existe una duda diagnóstica en la ecografía ante una formación parotídea débilmente hipoecogénica, que sugiera, sin razón, una formación tisular.

El examen histológico muestra una formación quística intraglandular bordeada de células epiteliales y de linfocitos (*fig. 5*) con desaparición de los ácinos por atrofia celular. Por otra parte, la obstrucción de los conductos por células mioepiteliales produce una dilatación proximal de los conductos.

Un quiste parotídeo en un paciente sin antecedentes litiásicos ni traumáticos debe llevar a considerar la presencia de una afección parotídea ligada al VIH y a realizar una serología. En cerca del 40 % de los casos, se ignora la existencia de esta infección cuando se descubre la patología parotídea [1]. En los pacientes con serología negativa debe tomarse una segunda muestra pues las lesiones parótidas pueden preceder a la positividad de la serología [13, 17]. Pensar en una infección por el VIH ante una patología quística de las parótidas permite un diagnóstico y una terapéutica precoces, lo que disminuye la velocidad de progresión de la enfermedad.

Es muy frecuente que la hiperplasia linfoide quística regrese bajo tratamiento antirretrovírico. No debe considerarse ningún tratamiento quirúrgico de los quistes parotídeos pues las recidivas posquirúrgicas son frecuentes. Si persiste la hiperplasia parotídea mientras se administra tratamiento antivírico, basta una punción de evacuación en el caso de quistes que produzcan dolor local o problemas estéticos [1]. Se obtiene un líquido rico en amilasa. Puede considerarse una parotidectomía superficial ante la persistencia de una hiperplasia linfoide quística que plantee un problema estético.

Múltiples patologías provocan la formación de masas quísticas parotídeas observadas en técnicas de diagnóstico por imágenes (*cuadro II*). El contenido quístico y la ausencia de vege-

Cuadro I. – Clasificación de la infección del virus de la inmunodeficiencia humana (VIH) en adultos y adolescentes.

A: asintomática o linfadenopatía persistente generalizada, primoinfección sintomática.

B: angiomatosis bacilar, candidiasis orofaríngea, displasia o carcinoma in situ del cuello uterino, fiebre (38,5 °C) o diarrea de más de un mes de duración, leucoplaquia vellosa de la lengua, zoster recurrente o que invade más de un dermatoma, púrpura trombocitopénica, neuropatía periférica.

C: (enfermedades que definen el sida): infecciones oportunistas, candidiasis esofágica, traqueal o pulmonar, encefalopatía debida al VIH, leucoencefalopatía multifocal progresiva, síndrome caquéctico ligado al VIH, herpes crónico o úlceras crónicas de más de un mes de duración, tuberculosis pulmonar o extrapulmonar, cáncer invasor del cuello uterino, sarcoma de Kaposi, linfoma, neumopatía bacteriana recurrente.

Categorías biológicas: número de linfocitos CD4+

1 : niveles de $CD4^+ \geq 500/mm^3$

2: niveles de $CD4^+$ comprendidos entre 200 y $499/mm^3$

3: niveles de $CD4^+ < 200/mm^3$

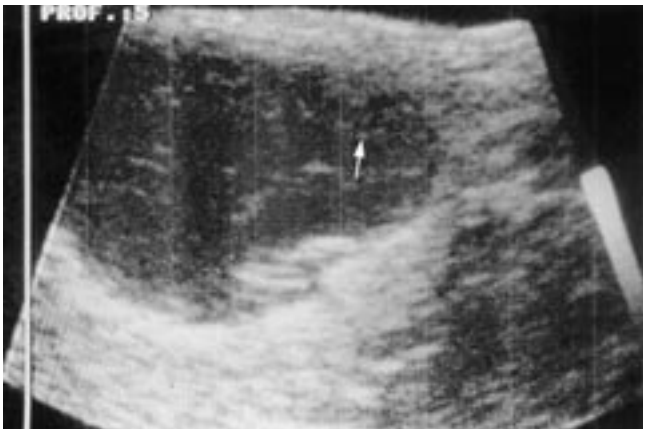

1 *Quiste parotídeo. Ecografía cervical: formación quística con realce posterior. Finos ecos internos (flechas) que pueden inducir a confusión con una formación celular.*

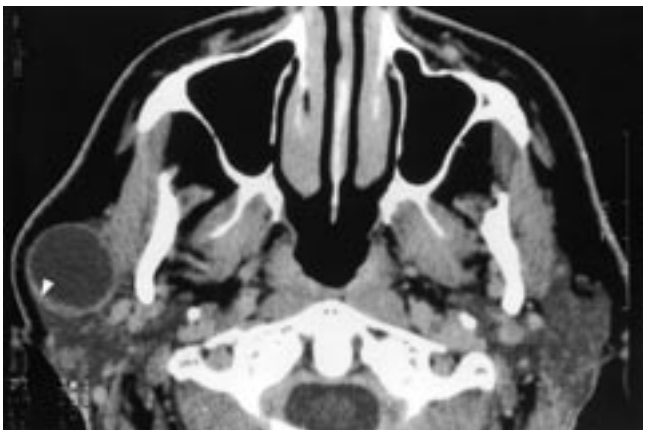

2 *Quiste linfoepitelial parotídeo. Tomografía computarizada después del contraste: formación redondeada en la periferia de la glándula parótida derecha, con fino realce periférico (punta de flecha).*

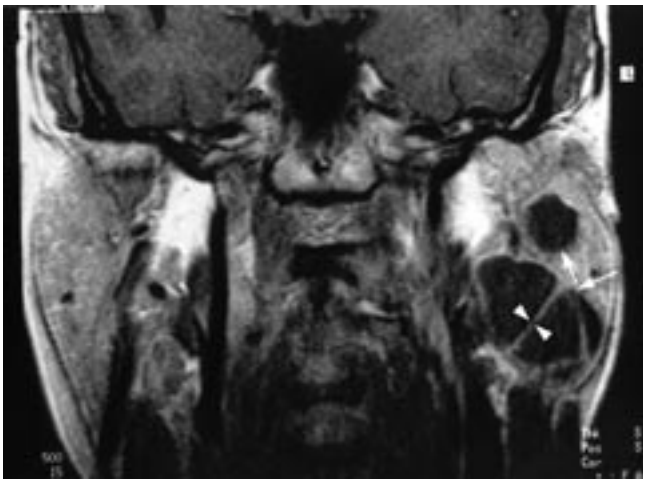

3 *Quiste linfoepitelial parotídeo. Imagen de resonancia magnética, secuencia potenciada en T1 después de la inyección de gadolinio: formación intraparotídea (flechas), hipointensas, homogéneas, multitabicadas (puntas de flecha), de señal líquida.*

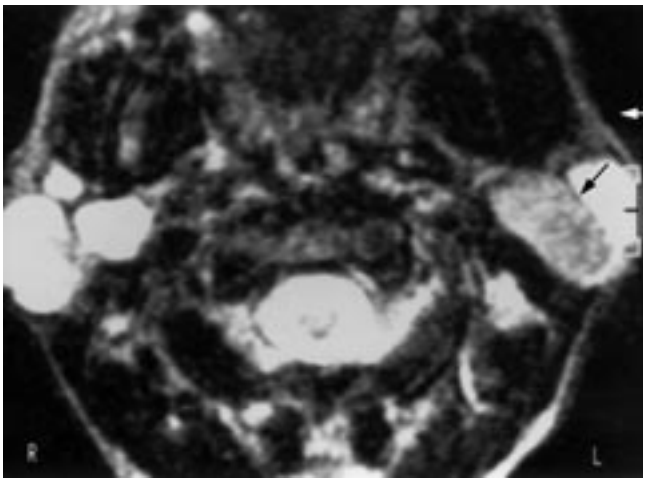

4 *Quiste linfoepitelial parotídeo. Imagen de resonancia magnética, secuencia potenciada en T2: formaciones bilaterales, de señal diferente, que afectan a la parte superficial y profunda de las parótidas con formación de señal intermedia (flecha).*

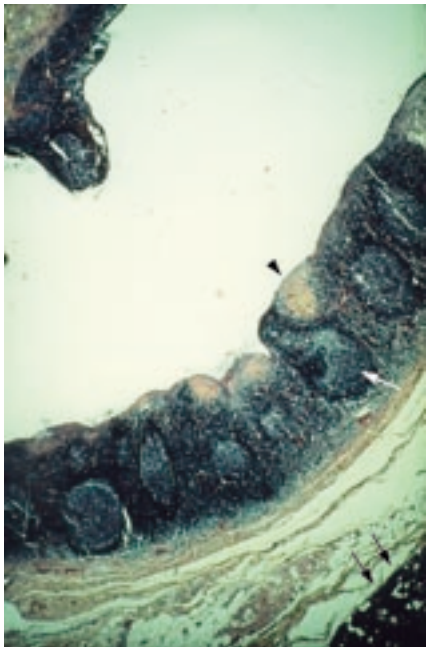

5 *Examen anatomopatológico de un quiste parotídeo (coloración hemalun-floxina-safrán). Quiste con revestimiento epitelial que reposa sobre un tejido linfoide hiperplásico (flecha) rodeado de una capa epitelial (punta de flecha), separado del tejido parotídeo (doble flecha) por una lámina de tejido conjuntivo (con autorización de Masson [17]).*

Cuadro II. – Diagnóstico de las masas quísticas de las parótidas.

Congénitas	Quiste de la primera hendidura branquial (forma) Quiste de la segunda hendidura (foco) Quiste dermoide (contenido) Enfermedad fibroquística y poliquística (mucoviscidosis)
Adquiridas	Quiste linfoepitelial Secundaria a una infección por el VIH Secundaria a una estenosis ductal (poslitiásica)
Traumáticas	Seudoquiste
Tumorales	Niños: linfangioma quístico; mucoviscidosis Adultos: tumor mucoepidermoide o de Wanthin; linfangioma quístico.

VIH: virus de la inmunodeficiencia adquirida.

tación tumoral parietal permiten descartar un tumor de carácter quístico: el tumor mucoepidermoide o el cistoadenolinfoma (tumor de Warthin). La forma redondeada y la ausencia de prolongación hacia el conducto auditivo externo (CAE) permiten descartar un quiste del primer arco branquial. La presencia (en cerca de una tercera parte de los casos) de una hiperplasia linfoide ganglionar cervical o de la nasofaringe, o ambas, sugiere el diagnóstico de una infección por el VIH [35].

Las hiperplasias linfoides quísticas de las parótidas no se asocian con parálisis faciales. El descubrimiento de un quiste parotídeo en la exploración de una parálisis facial en un paciente positivo para el VIH no debe detener las investigaciones y debe inducir a considerar otros diagnósticos originarios de la parálisis: neuritis facial, meningoencefalitis, linfoma parotídeo [23].

HIPERPLASIA PAROTÍDEA SIMPLE

Además de los quistes parotídeos, la afectación de las glándulas parótidas por el VIH puede producir un aumento de tamaño de las propias glándulas, que adquieren, a veces, un tamaño pseudotumoral [1]. Se trata de un síndrome linfoproliferativo difuso caracterizado por una hipertrofia glandular (*fig. 6*) que presenta una hiperfijación en «mancha» durante la gammagrafía con galio. Este síndrome está asociado a menudo con una proliferación oligoclonal de las células CD8 y las CD4. El diagnóstico diferencial de una hipertrofia glandular focal es el linfoma parotídeo, en tanto que la punción con aguja fina puede llevar a confusión por la importancia de la reacción linfocitaria. Si se observa una lesión sólida mediante técnicas de diagnóstico por imágenes no basta una citopunción con resultados negativos para anular el diagnóstico. Es necesario realizar una biopsia quirúrgica por parotidectomía para descartar un tumor maligno [11].

Afección nasosinusal

AFECCIÓN INFLAMATORIA E INFECCIOSA

Las afecciones inflamatorias nasosinusales aparecen entre el 10 y el 50 % de los pacientes y la frecuencia de la infección sinusal aumenta con el estado de inmunodepresión [16]. Estas afecciones son responsables de fiebre, cefaleas o infecciones

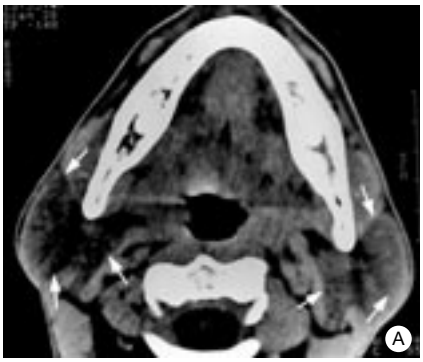

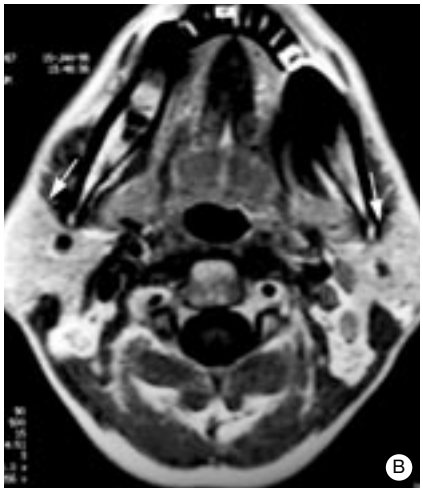

6 *Hiperplasia parotídea. Tomografía. Imagen de resonancia magnética (RM): hipertrofia de la glándula parotídea (flechas), de densidad poco elevada (A) y en hiperseñal en RM, secuencia potenciada en T1 (B), homogénea, bilateral, que deforma los relieves cutáneos.*

respiratorias de repetición [18]. La frecuencia de afección sinusal se debería en mayor medida a la disminución de la inmunidad humoral que a la afección de la inmunidad celular de los pacientes positivos para el VIH. Las afecciones sinusales son graves, con una colmatación sinusal generalizada. La responsabilidad de la infección vírica, ya sea directa o a través de la inmunodepresión, en la patogenia de las sinusitis de esta población se pone de manifiesto de manera indirecta por la disminución de la frecuencia de infecciones sinusales observadas en los pacientes en quienes el tratamiento induce una reducción de la carga vírica.

Las afecciones de los senos tienen múltiples presentaciones clínicas: sinusitis aguda, sinusitis crónica o sobreinfección de una sinusitis crónica. Las sinusitis bacterianas son las causas más frecuentes de sinusitis en los pacientes infectados por el VIH. La exploración endoscópica de las fosas nasales tiene un gran interés al permitir afirmar, por la presencia de pus en los meatos, la existencia de una infección sinusal. La obtención de una muestra del meato medio es interesante pues permite orientar el tratamiento antibiótico. Si bien las radiografías comunes de los senos pueden contribuir al diagnóstico y a la instauración del tratamiento médico, debe buscarse una afección nasosinusal en todas las placas de TC y de RM del paciente febril con sida (*figs. 7, 8)*. Asimismo, en los pacientes que presentan infecciones respiratorias de repetición, debe realizarse un examen radiológico (TC) de los senos en la misma medida que se realizan las radiografías pulmonares [24]. Es la TC la que mejor ilustra la afección de los senos.

Muy a menudo, las opacidades sinusales son difusas, sin especificidad sobre la naturaleza bacteriana de la infección. Así pues, en estos pacientes, es particularmente importante confrontar la sintomatología clínica con la del examen endoscópico y la TC. Se observan infecciones fúngicas invasoras (aspergilosis, mucormicosis) que deben considerarse ante una colmatación sinusal seudotumoral con lisis ósea contigua, invasión de las partes blandas (órbita, sistema nervioso central) y trombosis vascular (*fig. 9*).

La invasión, incluso limitada, de la grasa perisinusal sugiere la agresividad del proceso infeccioso [28]. El tratamiento de las sinusitis micóticas invasoras consiste en un gran desbridamiento quirúrgico sumado a un tratamiento con antifúngicos (anfotericina B ± itraconazol) por vía general, eventualmente local.

7 *Sinusitis bacteriana maxilar bilateral tratada por drenaje. Tomografía computarizada: nivel hidroaéreo bilateral; tubo de drenaje colocado (flecha), reabsorción ósea (punta de flecha) que traduce la intensidad de la infección. Las ventanas de partes blandas permiten apreciar una infiltración grasa.*

8 *Sinusitis desapercibida. Sinusitis maxilar (flecha) y esfenoidal (punta de flecha) descubierta durante una resonancia magnética cerebral en un paciente que sufre toxoplasmosis cerebral. Anomalía de la señal de las células mastoides izquierdas (hiperseñal en T2) (doble flecha) que revela una inflamación mastoide asintomática.*

AFECCIONES TUMORALES

Los tumores nasosinusales del paciente positivo para el VIH son tan excepcionales como en la población general pero son particulares por su histología. Pueden ser inaugurales de la enfermedad. Se trata, la mayor parte de las veces, de linfomas no Hodgkin desarrollados a partir de la mucosa sinusal o del marco óseo que invaden secundariamente las cavida-

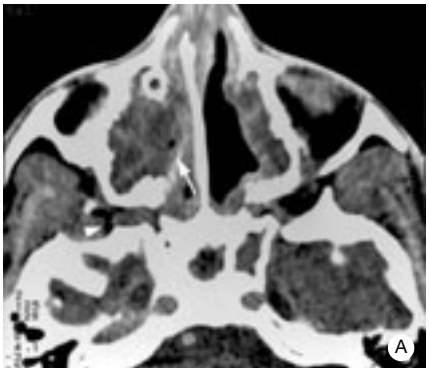

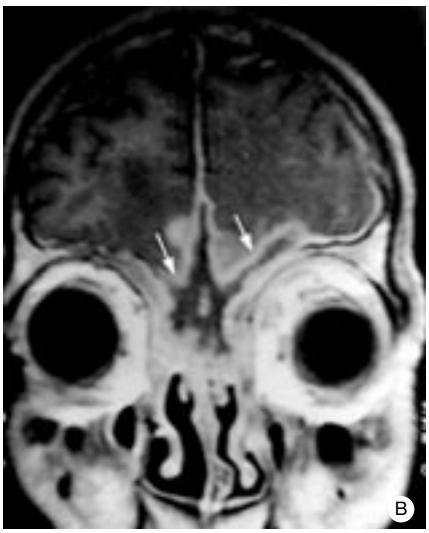

9 *Sinusitis aspergilar: forma invasora, pacientes diferentes.*
A. Parestesias en el territorio de V2. Tomografía computarizada: colmatación del seno maxilar con destrucción de la pared intersinusal derecha (flecha). Colmatación de la fosa pterigopalatina (cabeza de flecha).
B. Otro paciente: difusión de una sinusitis aspergilar a la zona anterior del cráneo y a las meninges. Colección extradural (flechas). Efecto de masa sobre el parénquima encefálico (por gentileza del profesor D. Doyon).

10 *Linfoma del reborde alveolar del maxilar superior. Tomografía computarizada, corte coronal: linfoma óseo de desarrollo intrasinusal y extrasinusal.*

des sinusales. Son responsables de las masas expansivas, bien limitadas, que acarrean una lisis ósea de contigüidad (*fig. 10*). Los epiteliomas sinusales no tienen otra particularidad que su aparición en una persona joven no expuesta a sustancias irritantes de la mucosa nasal. Otra característica es su rápida evolución. Su diagnóstico requiere el control mediante biopsia de las sinusitis que presentan una lisis ósea y las sinusitis que no ceden ante los tratamientos médicos

11 *Linfoma etmoideo revelado por un cuadro de seudosinusitis.*
A. Tomografía computarizada: colmatación intensificada por el contraste del seno etmoideo. Nótese la rarefacción ósea de las láminas etmoideas (flechas).
B. Tres meses después, imagen de resonancia magnética, secuencia potenciada en T1 después de la adición de gadolinio: formación etmoidea izquierda, expansiva que se abomba en las fosas nasales, con difusión orbitaria (flecha), meninges (punta de flecha) y contralateral.

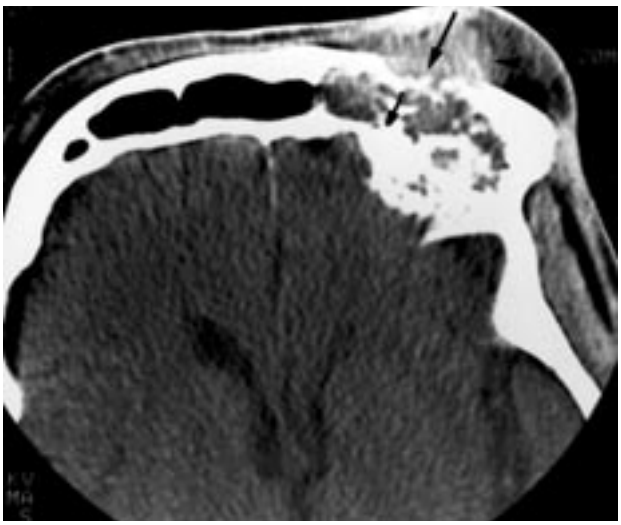

12 *Sarcoma de Kaposi (flechas) que invade el seno frontal de afuera adentro. Aspecto areolar del hueso y captación de contraste por tejidos blandos (punta de flecha).*

aun cuando sólo exista una colmatación sinusal inespecífica en la TC. Una erosión de las láminas sinusales etmoideas o de la cavidad orbital debe hacer considerar el diagnóstico de proceso sinusal expansivo en la misma medida que una sinusitis fúngica intensa. La RM establece el diagnóstico al mostrar una formación expansiva, celular y con hiposeñal en T2 que se intensifica tras la adición de gadolinio (*fig. 11*).

Los sarcomas de Kaposi cutáneos pueden invadir excepcionalmente los senos [17, 23]. El hueso invadido presenta una reacción de tipo fibrilar del periostio debido al componente vascular tumoral (*fig. 12*). Los sarcomas de Kaposi pueden desarrollarse excepcionalmente a expensas de las mucosas nasales y dar lugar a un síndrome de masa [35].

DIAGNÓSTICO POR IMÁGENES

La tomografía computadorizada de los senos está indicada en los pacientes positivos para el VIH que presentan una sinusitis que no cede ante el tratamiento médico adaptado o para el diagnóstico positivo de una infección sinusal en un paciente febril. La RM se reserva para la exploración de la extensión de las sinusitis infecciosas agresivas y de los tumores sinusales con el objetivo de apreciar su difusión a las meninges, a las vainas perineurales y a los espacios grasos de la base del cráneo. La RM es más sensible que la TC para identificar las anomalías de la señal características de las lesiones fúngicas debidas a los depósitos de sustancias paramagnéticas. La RM o la TC son útiles si permiten objetivar:

— una afección sinusal oculta, en particular esfenoidal (*fig. 8*);

— una afección intensa con destrucción ósea o una afectación de los espacios grasos adyacentes a las paredes sinusales (fosa pterigopalatina, mejilla, región retroantral) (*fig. 9*) puesta de manifiesto por las ventanas de partes blandas realizadas de manera sistemática, o ambas cosas. Esta afección, más precoz que la ósea, debe incitar a la exploración quirúrgica con toma de muestras y biopsias;

— una colmatación intrasinusal hiperdensa en la TC y de señal hipointensa en una secuencia potenciada en T2 que evoque una aspergilosis (*fig. 13*);

— una difusión meningoencefálica por contigüidad (*fig. 9B*).

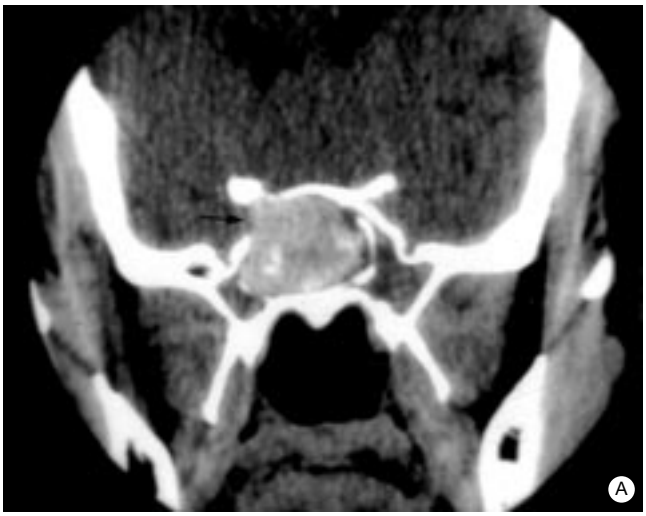

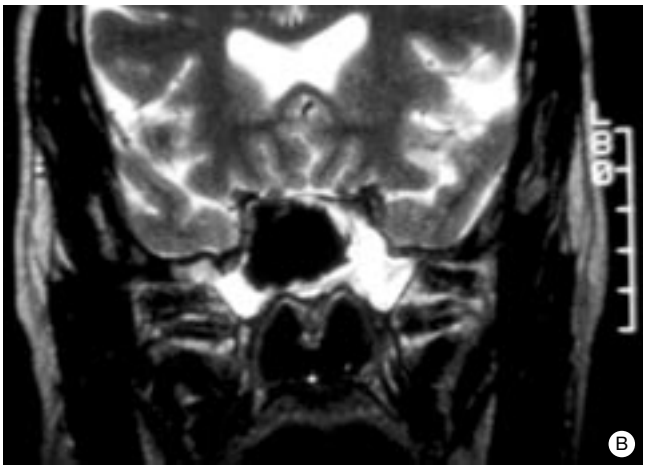

13 *Sinusitis aspergilar.*
A. Tomografía computarizada: formación hiperdensa del seno esfenoidal. Lisis de la pared lateral derecha del esfenoides (flecha).
B. Imagen de resonancia magnética, secuencia potenciada en T2: seno esfenoidal en ausencia de señal en T2, aspecto característico de las sinusitis aspergilares (depósitos de sustancias paramagnéticas) (por gentileza del profesor S. Cordoliani; autorización Masson [171]).

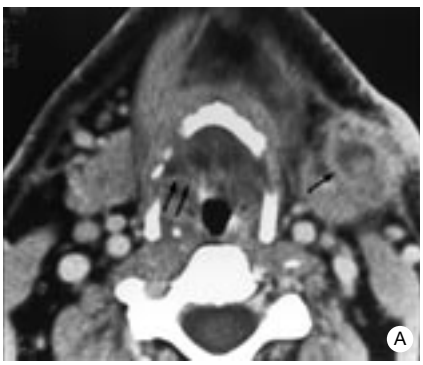

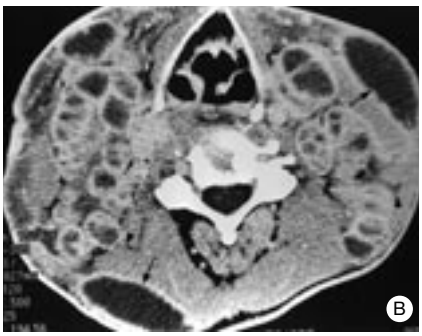

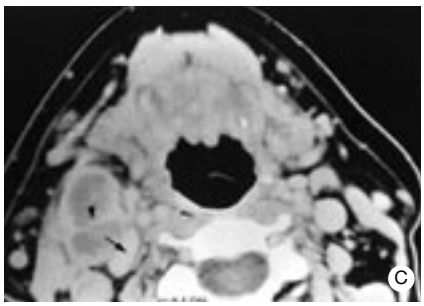

14 *Afección inflamatoria ganglionar (pacientes diferentes)*
A. Tomografía computarizada (TC) de una formación cervical dolorosa del espacio submandibular: formación heterogénea en el centro necrótico (flecha) que comprime la glándula submaxilar hacia el interior (punta de flecha). Difusión subcutánea (doble punta de flecha), reacción inflamatoria de la celda hioidoepiglótica (doble flecha): flemón laterocervical.
B. Otro paciente. TC, corte axial, que pasa por la región subhioidea: masas coalescentes necróticas (flecha), multicompartimentales, que alcanzan el eje vascular, los espacios retrofaríngeos, submaxilar y submental; colmatación de la grasa perilesional (punta de flecha) y cervical posterior: tuberculosis cervical difusa fistulizada.
C. Otro paciente. TC, corte axial suprahioideo: formación necrótica coalescente (punta de flecha) del espacio carotídeo derecho que comprime el eje vascular hacia el interior presionando la vena yugular interna (flecha): tuberculosis cervical limitada.

Afección ganglionar

Es una afección precoz y frecuente que afecta a cerca del 40 % de los pacientes seropositivos. La asociación entre una afección ganglionar y una hiperplasia linfoide de la nasofaringe o un quiste parotídeo proporciona el diagnóstico de infección probable por el VIH [10].

AFECCIÓN INFECCIOSA

Las afecciones ganglionares infecciosas pueden deberse a una toxoplasmosis, a una histoplasmosis (que debe discutirse en función del contexto geográfico del paciente), a una tuberculosis o a una infección por estafilococos [33]. La afección ganglionar de origen infeccioso puede provocar flemones laterocervicales (*fig. 14 A*). Se deberá buscar una tuberculosis cervical cuando haya ganglios coalescentes y necrosados situados fundamentalmente en el triángulo cervical posterior (*fig. 14B*) [30].

AFECCIÓN LINFOMATOSA

No existe un criterio que permita distinguir las adenopatías inflamatorias reactivas de las afecciones tumorales linfomatosas. La ausencia de especificidad en las imágenes de TC y RM de las adenopatías hace que se deba contemplar la realización de una biopsia-exéresis ante la presencia de ganglios superiores a 3 cm, no homogéneos o de contenido quístico. Hace varios años que se viene subrayando la importancia de la punción de las formaciones ganglionares con aguja fina. A menudo, es positiva cuando la adenopatía es superior a 3 cm.

La presencia de afección ganglionar y de una infiltración perineural o perivascular sugiere un linfoma. La frecuencia de la afección linfomatosa del paciente positivo para el VIH es elevada: cerca del 30 % de los pacientes positivos para el VIH presentan una afección de este tipo en el curso de la evolución de su enfermedad. Por lo tanto, el desarrollo de un linfoma se considera un indicador diagnóstico del sida. Tres factores podrían ser los responsables del desarrollo de los linfomas: una alteración cromosómica con activación oncógena; una proliferación de los linfocitos B infectados por el virus Epstein-Barr o una estimulación antigénica crónica. En caso de demostración histológica de linfoma, el examen médico debe abarcar una biopsia medular, una gammagrafía ósea, una TC toracoabdominal, una RM cerebral y de la base del cráneo y una punción lumbar (el 20 % de los pacientes presenta una afección leptomeníngea asintomática). En el paciente positivo para el VIH, los linfomas no Hodgkin son de grado alto en más del 90 % de los casos debido a una proliferación de las células de tipo inmunoblástico o de tipo Burkitt. Alcanzan preferentemente los ganglios cervicales y el anillo de Waldeyer y son propensos a extenderse a la base del cráneo, a lo largo de los ejes vasculonerviosos. Es frecuente la afección de los senos cavernosos.

SARCOMA DE KAPOSI

Aproximadamente en el 20 % de los casos de afección ganglionar existe un sarcoma de Kaposi, afectación que define el sida [36]. Este síndrome es responsable de adenopatías homogéneas que se realzan intensa y uniformemente después de la inyección (*fig. 15*). La afección ganglionar puede preceder a la afección de la mucosa faringolaríngea [7]. Ante un realce intenso de un ganglio o una adenopatía con componente hemorrágico o quístico, se debe tener en cuenta diferentes etiologías, entre ellos el sarcoma de Kaposi (*cuadro III*).

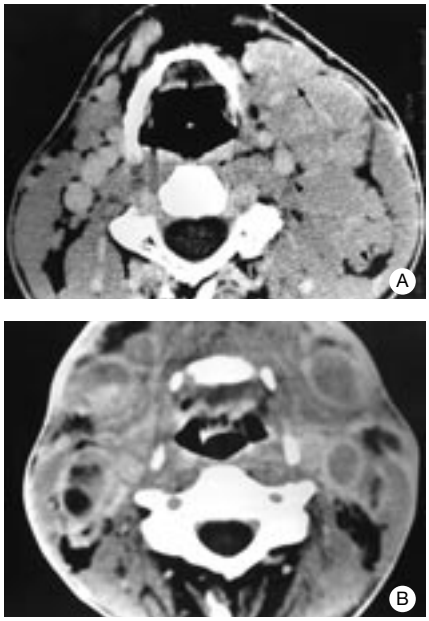

15 *Adenopatías cervicales tumorales.*
A. Enfermedad de Hodgkin. Adenopatías homogéneas de más de 3 cm que han perdido su forma ovoide y ocupan la región subdigástrica (puntas de flecha) y la celda submandibular, comprimiendo la glándula submaxilar hacia el interior y adelante (flecha).
B. Adenopatías en el marco de un sarcoma de Kaposi. TC: masas ovoides, necrosadas, realzadas por el contraste que alcanzan numerosos espacios cervicales contiguos: espacio carotídeo, espinal y submandibular.

Cuadro III. – Causas de las formaciones ganglionares que presentan un realce intenso.

1 - Sarcoma de Kaposi
2 - Metástasis de un cáncer de riñón o del tiroides
3 - Enfermedad de Castleman
4 - Metástasis de un tumor de Merkel

Afección esofagofaringolaríngea

Afecta a los tres niveles de la faringolaringe y del esófago. Las afecciones son de dos tipos: primaria, con hipertrofia del anillo amigdalar de Waldeyer y secundaria, con infección por gérmenes oportunistas o por tumores, o ambas cosas (sarcoma de Kaposi, linfomas no Hodgkin) [9].

AFECCIÓN ESOFAGOFARINGOLARÍNGEA INFECCIOSA

Las candidiasis bucofaríngeas son particularmente frecuentes y recidivantes en el curso de la infección por el VIH [2] y son responsables de la aparición de pseudomembranas, de hiperplasia mucosa, de lesiones eritematosas y de hiposialadenitis. A veces, es el signo inaugural de la enfermedad. El tratamiento consiste en la administración de antifúngicos locales (anfotericina B o nistatina). El recurso a los antifúngicos por vía oral (ketoconazol o fluconazol) está justificado en las formas profusas o asociadas a localizaciones esofágicas. El examen dental y de la cavidad bucal es sistemático en todo paciente positivo para el VIH con el objetivo de prevenir parodontopatías y gingivitis debidas a las infecciones bacterianas. El examen de la cavidad bucal revela a menudo múltiples caries ligadas a la toxicomanía. Por último, el mal estado bucal explica la difusión de las infecciones de la cavidad bucal y dentarias a la fosa infratemporal que adquiere a veces un aspecto seudotumoral (*fig. 16*).

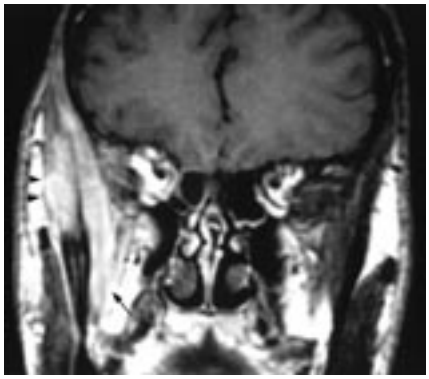

16 *Celulitis de la fosa infratemporal resolutiva después de tratamiento médico. El paciente presenta un síndrome de inmunodeficiencia adquirida (sida), manifestado por trismo doloroso no febril y masa de la fosa temporal derecha que aparece un mes después de los senos dentarios. Imagen por resonancia magnética (RM), corte coronal, secuencia potenciada en T1: infiltración seudotumoral de la fosa infratemporal que afecta a la grasa y de los músculos pterigoideos internos (flecha) y temporal (punta de flecha).*

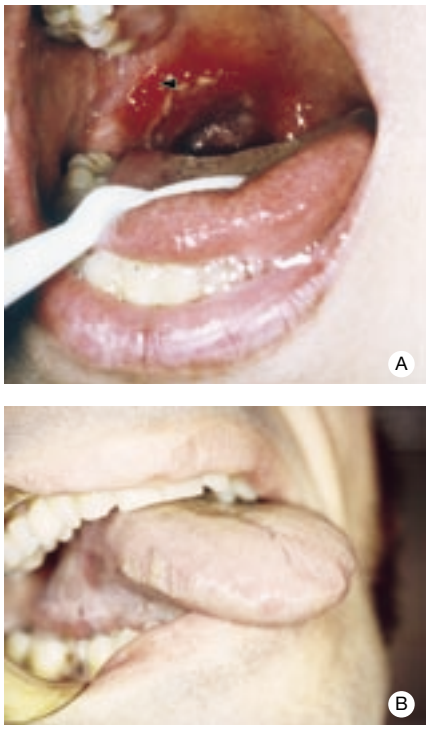

17 *A. Gran ulceración palatina (punta de flecha) secundaria a un afta bucal. B. leucoplaquia vellosa. Afección bucal con estrías blanquecinas de los bordes laterales de la lengua.*

Las infecciones víricas de la cavidad bucal acarrean manifestaciones polimorfas: el herpes labial y la estomatitis herpética (virus herpes simple), el zoster bucofacial (virus de la varicela-zoster [VZV]) y los condilomas (papilomavirus) no requieren diagnóstico por imágenes. Las aftas bucales son frecuentes, con aftas múltiples, recidivantes y de evolución más larga que en los pacientes seronegativos. Estas aftas se transforman a veces en una ulceración voluminosa extremadamente dolorosa, sin carácter específico en el examen anatomopatológico (*fig. 17*). Se localizan casi siempre al nivel del paladar, de la lengua o de la región amigdalar y se observan en el estadio de sida. Su etiología sigue sin conocerse.

A veces, es necesaria una biopsia para descartar una infección por citomegalovirus (CMV) o, de manera más excepcional, un linfoma. El tratamiento consiste en la aplicación de corticoides locales. En las formas resistentes al tratamiento local que producen una disfagia intensa, la talidomida suele ser eficaz. La leucoplaquia vellosa de la lengua (estrías blanquecinas verticales en el borde libre de la lengua que no desaparecen con el raspado) ligada al virus Epstein-Barr es una manifestación indolora descrita en los pacientes seropositivos; debe buscarse siempre que se haga una exploración de la boca (*fig. 17*).

En los pacientes positivos para el VIH se han notificado epiglotitis por gérmenes oportunistas o por *Haemophilus influenzae*. El diagnóstico es clínico y las técnicas de diagnóstico por imágenes son inútiles. Las placas en decúbito deben proscribirse por la incomodidad respiratoria que acarrean. En caso de duda diagnóstica, bastan las placas estándar con el paciente de pie o sentado. Ponen de manifiesto el estrechamiento faríngeo y el aumento de tamaño de la epiglotis [20]. El diagnóstico por imágenes sólo es útil cuando se sospecha una difusión de la infección al eje visceral faringolaríngeo y sólo debe practicarse en un paciente tratado, sin problemas disneicos importantes. El estudio se debe hacer mediante TC con inyección de medio de contraste en cortes contiguos de 3 mm con ventanas óseas y parenquimatosas. La TC pone de manifiesto la repercusión sobre el eje aerodigestivo y la difusión extrafaríngea de la infección, a veces, con desarrollo de un flemón en el eje visceral (*fig. 18*).

La endoscopia garantiza el diagnóstico de las infecciones del eje esofágico. Las lesiones esofágicas con ulceraciones profundas están ligadas a menudo a una infección por *Candida*, por CMV o por el virus herpes simple pero también a una afección histica por el mismo VIH [34]. El diagnóstico está asegurado por la endoscopia y las biopsias con técnicas específicas. El tránsito baritado puede ser una alternativa para seguir la lesión en caso de esofagitis dolorosa. Puede poner de manifiesto grandes ulceraciones submucosas profundas, sugerentes de una infección por *Candida.*

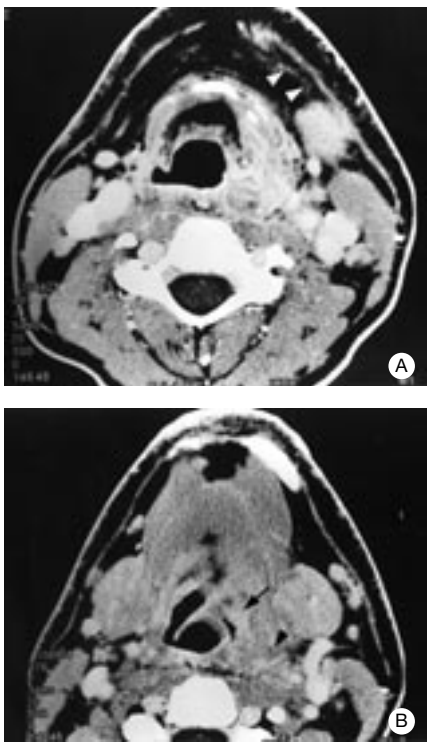

18 *Hematoma laríngeo infectado (A,B) en un paciente positivo para el virus de la inmunodeficiencia humana, hemofílico, que interesa la pared lateral de la orofaringe, la región de la encrucijada (punta de flecha), el seno piriforme, los músculos extralaríngeos (doble punta de flecha) y la región retrofaríngea que se dirige al contacto del eje vascular. Engrosamiento de la epiglotis (flecha).*

HIPERPLASIA LINFOIDE REACTIVA

La hiperplasia del tejido linfoide afecta, en orden decreciente, a las vegetaciones adenoides, los ganglios, la amígdala lingual y la palatina (*fig. 19*) [32]. No es específica y su origen es controvertido. No parece existir correlación entre la importancia de la reacción linfoide, el nivel de los linfocitos CD4 o las anomalías del hemograma. En el tejido linfático (ganglios y anillo de Waldeyer), se ha demostrado la presencia de partículas víricas [38] probablemente causantes de la difusión de la enfermedad. La hiperplasia linfoide reactiva define el estadio clínico A (clasificación por los CDC de Atlanta). Estos tejidos linfoides son el foco de una infiltración benigna de linfocitos CD8 y la adenectomía no está justificada. En más del 30 % de los pacientes infectados por el VIH hay hiperplasia del tejido linfoide del anillo de Waldeyer y debe considerarse patológica en una persona mayor de 30 años.

Es una afección precoz de la infección por el VIH que suele ser el origen de una obstrucción nasal permanente, a veces reveladora de la enfermedad. Acarrea una formación expansiva que presenta un realce homogéneo [21, 27, 32].

Se debe plantear la biopsia cuando la lesión es asimétrica e infiltrante o cuando avanza rápidamente. El linfoma y la hiperplasia pueden presentar el mismo aspecto de hipertrofia submucosa limitada con respecto a las fascias perifaríngeas con realce homogéneo y sin extensión ósea ni perineural.

AFECCIÓN ESOFAGOFARINGOLARÍNGEA TUMORAL

Cuando se estudien epiteliomas de las vías aerodigestivas en una persona menor de 45 años debe realizarse una serología del VIH [26]. Se trata de tumores infiltrantes, a menudo detectados en un estadio evolucionado (T3-T4), de mal pronóstico. No se ha dilucidado su origen en el paciente con VIH. En los pacientes con factores de riesgo significativos, la infección por el VIH sería el origen de un desarrollo precoz de epiteliomas de la esfera ORL. La presencia de una intoxicación alcoholotabáquica en un paciente positivo para el VIH debe llevar a emprender una detección sistemática de patología tumoral de la esfera ORL con endoscopias y biopsias sistemáticas [29].

Por otra parte, existen localizaciones faringoesofágicas del sarcoma de Kaposi faringolaríngeo [30]. Este tumor constituye el tumor maligno más frecuente en los pacientes infectados por el VIH y se produce en el 15 al 20 % de los pacientes. Se trata de la primera manifestación de la enfermedad en cerca del 15 % de los enfermos. Un virus emparentado con el virus del herpes, denominado HHV8 (*human herpes virus 8*), se ha identificado como el agente probable del sarcoma de Kaposi. La enfermedad se manifiesta por la aparición de lesiones pigmentadas maculares, papulares o nodulares rara vez ulceradas, indoloras, situadas sobre la piel, las mucosas y, a veces, las vísceras. La afección mucocutánea cervicofacial es frecuente; las lesiones suelen ser de pequeño tamaño y múltiples. No desaparecen con la vitropresión y su coloración es variable: roja, azulada o violácea, casi negra en las pieles oscuras. Las localizaciones mucosas del sarcoma de Kaposi están situadas fundamentalmente en el paladar duro y en las encías pero pueden observarse en cualquier parte de la mucosa bucal, la orofaringe e incluso la laringe, la rinofaringe y los senos. Las formas submucosas profundas pueden estar recubiertas por una mucosa normal. Las lesiones pueden ser asintomáticas ya sea por su localización (disfonía o disnea en las localizaciones endolaríngeas) ya sea por su tamaño (disfagia) o por la aparición de una sobreinfección o de hemorragias. Las técnicas de diagnóstico por imágenes ponen de manifiesto una formación expansiva, plana o lobulada, poco infiltrante, que presenta un realce importante tras la inyección de contraste (*fig. 20*) y que hace que se consideren otros tumores vasculares. No obstante, su frecuencia va disminuyendo debido al tratamiento y a la diferente naturaleza de la epidemiología (más frecuente en caso de contagio homosexual).

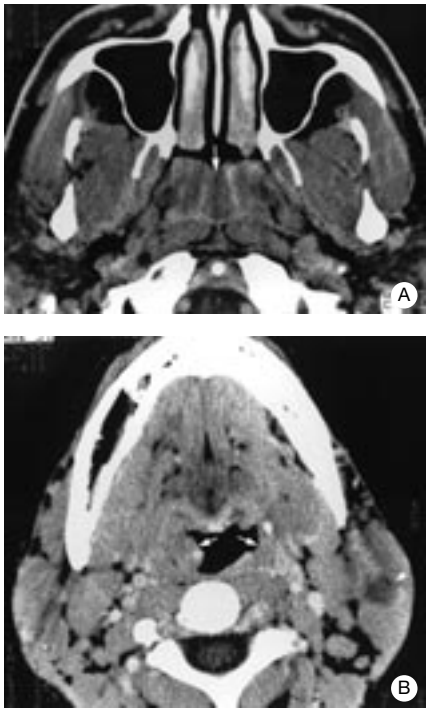

19 *Hipertrofia linfoide benigna del anillo de Waldeyer (flecha). A. Estadio nasofaríngeo.*
B. Estadio orofaríngeo (flechas). Nótese la existencia de quistes parotídeos asociados (punta de flecha).

Afección de la porción petrosa

Las afecciones de la porción petrosa en el marco del sida son raras [4]. La afección del lóbulo temporal y del sistema neurosensorial es compleja; se asocian lesiones debidas a la infección por el VIH a lesiones infecciosas y víricas secundarias a la disminución de la inmunidad (infección por CMV, tuberculosas o sifilíticas) [4]. Por último, se incorporan lesiones neurosensoriales debidas a la toxicidad medicamentosa de los tratamientos utilizados en el paciente VIH positivo como la zidovudina (AZT) y las terapias de toxicidad neurosensorial (vincristina, anfotericina B). Las afecciones de la porción petrosa pueden dividirse esquemáticamente en tres entidades.

AFECCIÓN DEL CONDUCTO AUDITIVO EXTERNO O DEL OÍDO MEDIO, O DE AMBOS

Cuando hay una afección inflamatoria necrosante y destructora del oído externo y medio se debe considerar una infección por *Pseudomonas aeruginosa*, *Staphylococcus aureus* o *Pneumocystis carinii*. La más característica es la afectación por localización extrapulmonar de *P. carinii* [5] debida a una colonización retrógrada del oído a partir de la nasofaríngе (*fig. 21*). Esta afección se caracteriza por una necrosis limitada que no difunde en profundidad. Una infección del conducto auditivo externo por *P. aeruginosa* [6] es, a veces, la manifestación inaugural de la enfermedad. Se verá favorecida no sólo por los tratamientos profilácticos contra las infecciones bacterianas pulmonares con cotrimoxazol sino también por las irrigaciones auriculares que alteran el revestimiento cutá-

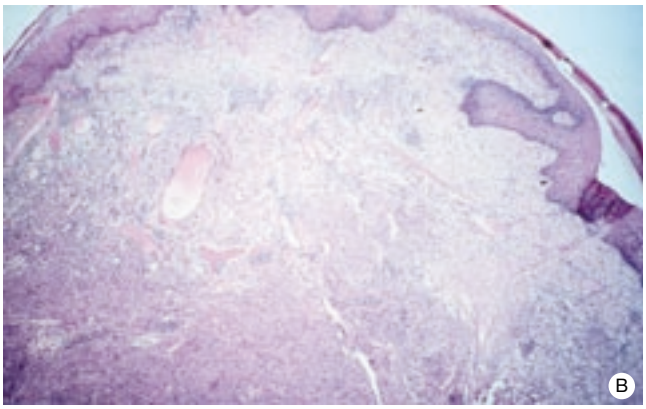

20 *Sarcoma de Kaposi bucal: forma angiomatosa plana.*

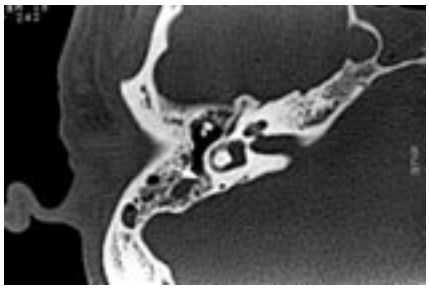

21 *Otitis externa y media por Pneumocystis carinii. Otorrea persistente en un paciente afectado por el virus de la inmunodeficiencia humana. Tomografía computarizada: hipertrofia de las partes blandas del conducto auditivo externo asociada con una colmatación inespecífica de las células mastoides, con discreta desmineralización ósea (flecha) del muro del facial frente al recodo.*

neo. La afección del CAE es inespecífica aunque ocurre en un paciente no diabético. El cuadro clínico es el de una otitis externa dolorosa de evolución no favorable bajo tratamiento locorregional clásico. Se asocia con una parálisis secundaria de los pares craneales (V a XII): bien una osteomielitis de la base del cráneo o bien una afección de los ejes vasculares (*fig. 22*). La toma de muestras del conducto debe ser sistemática en cuanto se sospeche el diagnóstico. El objetivo es instaurar un tratamiento eficaz.

El estudio de la lesión mediante una TC con inyección de medio de contraste o una RM, o ambas, permite analizar la difusión de la afección del mastoides a la articulación temporomandibular, en la base del cráneo, a los espacios epidurales y grasos [4] y a los ejes vasculares. Se busca una reabsorción ósea frente a los relieves vasculares (seno lateral, carótida interna), el tegmento y el conducto auditivo externo [6, 14]. El estudio mediante técnicas de diagnóstico por imágenes de una otitis necrosante debe incluir los espacios grasos de la base, la nasofaringe y los ejes vasculares pues es la difusión a distancia lo que constituye la gravedad de la enfermedad. La evolución, cuando es desfavorable bajo tratamiento antibiótico adaptado, requiere a veces una vía de acceso quirúrgica de la porción petrosa para realizar un desbridamiento.

OTITIS SEROSA

El derrame auditivo medio aparece fundamentalmente en los niños, en quienes se encuentra con una frecuencia de

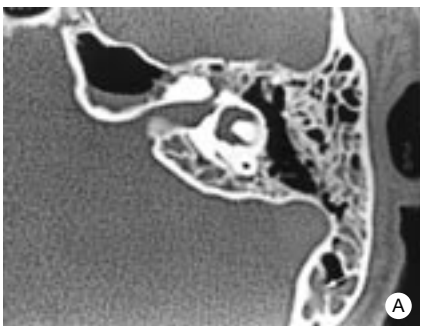

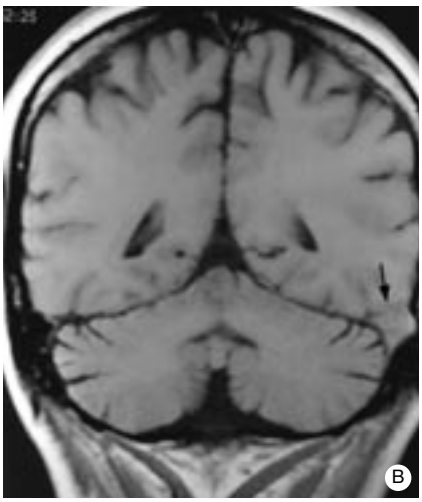

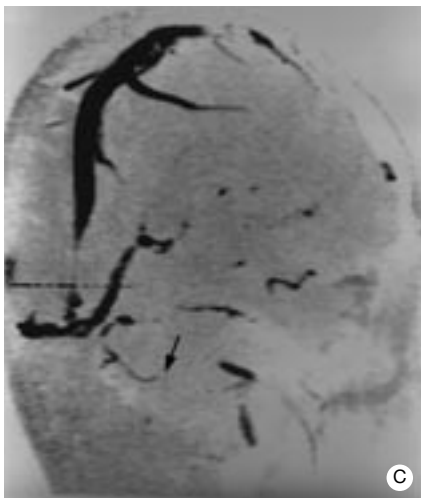

22 *Cefaleas un mes después de una intervención de mastoidectomía. Otitis inflamatoria agresiva complicada por una trombosis del seno lateral.*
A. Tomografía computarizada: colmatación inespecífica de las células mastoides con difuminación de las láminas óseas (flecha).
B. Imagen de resonancia magnética (RM), secuencia potenciada en T1, corte coronal: formación de señal intermedia que colmata la luz del seno lateral izquierdo (flecha). Señal anómala: comparar con una señal normal del seno lateral derecho.
C. Angiografía por resonancia magnética (ARM) venosa: ausencia de flujo en el seno lateral (flecha) y la vena yugular izquierda.

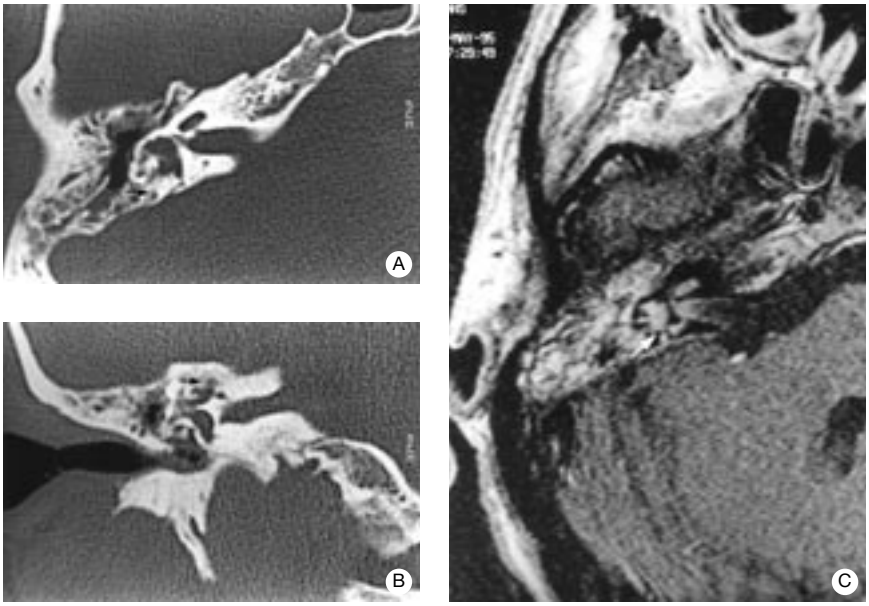

23 *Laberintitis otógena. Otitis media derecha pioclánica que difunde al laberinto posterior por vía retrolaberíntica (flecha) (A). Realce de los laberintos posterior (flecha) y anterior (B) que difunde al paquete vasculonervioso (flecha) (C).*

alrededor del 80 % [35]. Es una señal de la presencia de una patología nasofaríngea; el estudio de la nasofaringe debe ser sistemático ante cualquier inflamación persistente del oído medio [17]. La inflamación del mastoides suele pasar desapercibida en el adulto y se descubre durante una exploración encefálica por TC o RM realizadas por otros motivos. Su gravedad reside en una infección por microorganismos agresivos (*Aspergillus*) con propensión a lisar los huesecillos y el hueso de las proximidades y a diseminarse en los espacios colindantes [36] con desarrollo de complicaciones como los abscesos cervicales (mastoiditis de Bezold), abscesos epidurales, trombosis del seno lateral y afectaciones de los pares craneales (VI).

PETROSITIS

Las petrositis graves por diversos microorganismos acarrean una afección ósea de grados diversos asociada a zonas de inflamación de la médula ósea, de la fibrosa y de las zonas de esclerosis ósea. Una afección destructora multilocular del ápice petroso y del hueso perilaberintíco debe hacer buscar una tuberculosis o una afección sifilítica [4].

AFECCIÓN NEUROSENSORIAL

Debe sospecharse ante:

— un vértigo o acufenos que pueden ser secundarios a una laberintitis fúngica (criptocócica), tóxica (vincristina, anfotericina B), bacteriana *(Treponema pallidum)* o a una laberintitis o neuritis víricas, (VIH, CMV, VVZ), o ambas, del VIII par vestibular [14, 30];

— una sordera de percepción. Su modo de instalación suele ser progresivo pero se han publicado casos de sordera brusca. Las causas laberínticas pueden ser múltiples, idénticas a las causas de los vértigos;

— una parálisis facial periférica aislada. La afección del nervio facial debido a una infección por el VIH puede producirse en cualquier estadio de la enfermedad, ser bilateral y reveladora [15, 22].

Una afección meningoencefálica durante una infección oportunista (criptococosis, toxoplasmosis, leucoencefalitis multifocal progresiva, infección por CMV) o un linfoma pueden ser el origen de una sordera de percepción, de un vértigo o de una parálisis facial.

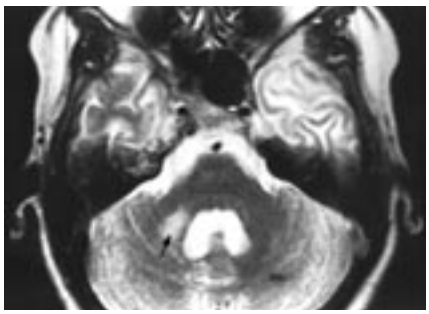

24 *Afección central durante una meningoencefalopatía. Sordera brusca izquierda y vértigos. Imagen por resonancia magnética, secuencia potenciada en T2: formación en hiperseñal (flecha) frente a los núcleos cocleovestibulares.*

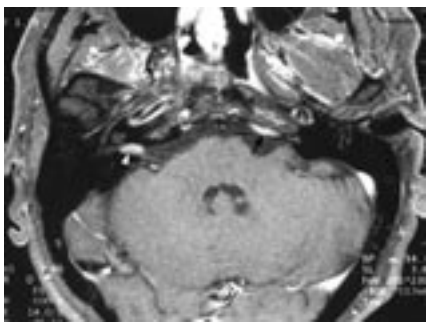

25 *Meningorradiculoneuritis posvírica. Imagen de resonancia magnética, corte axial, secuencia potenciada en T1 después de la inyección de gadolinio: realce seudotumoral del paquete acusticofacial derecho (punta de flecha) y de las meninges de la base (flecha): meningorradiculoneuritis en un paciente afectado por el virus de la inmunodeficiencia humana (por gentileza del doctor M. Gayet-Delacroix; autorización de Masson [17]).*

Las afecciones del paquete acusticofacial producen de manera inconstante en la RM un realce anómalo del laberinto o del paquete acusticofacial después de la inyección de gadolinio, de forma aislada o simultánea, que puede asociarse a un realce meníngeo (*fig. 23*). En todos los casos, debe buscarse de forma sistemática una anomalía nuclear o del parénquima subtentorial (*fig. 24*).

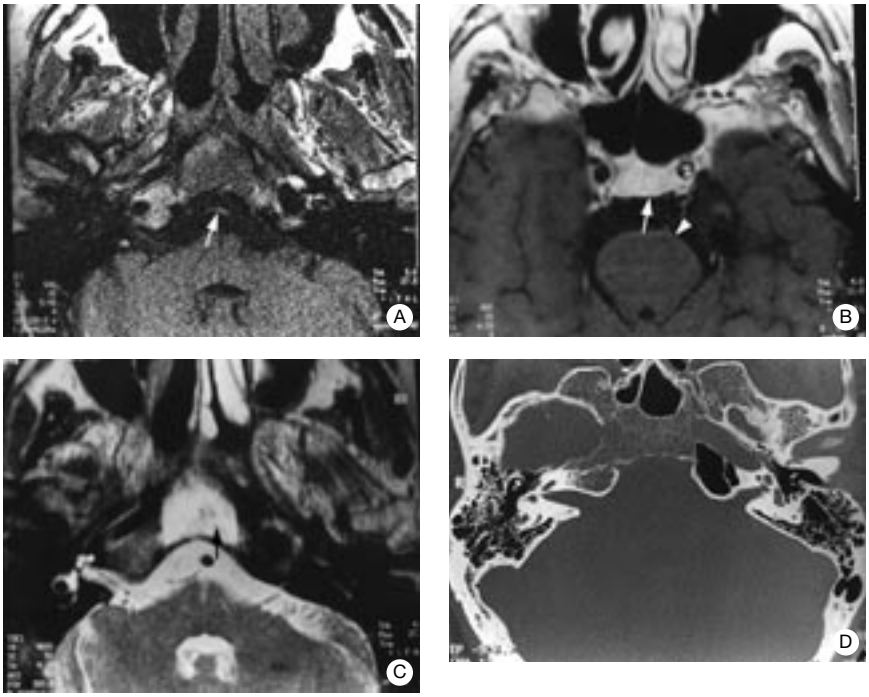

26 *Localización ósea asintomática de un linfoma de Burkitt. Imagen de resonancia magnética sistemática en el marco de un linfoma de Burkitt suprarrenal.*
A, B, C. Anomalía de señal del cuerpo del esfenoides, hiposeñal en T1 (flecha) que se realza con gadolinio, hiperseñal en T2. Realce anómalo del nervio VI a la izquierda (punta de flecha).
D. Tomografía computarizada: confirma la anomalía de la mineralización ósea con difuminación de los bordes.

El protocolo de exploración por RM de un vértigo, una sordera o una parálisis facial exige el examen simultáneo del parénquima y de las vainas nerviosas, es decir, una secuencia en T2 y secuencias encefálicas en T1, antes y después de la inyección de gadolinio, acopladas a cortes finos posgadolinio en T1 centrados en el conducto auditivo interno. De esta manera, una neuritis vestibular o facial (*fig. 25*) puede ser reveladora de la infección por el VIH y un realce de diversas vainas nerviosas en la RM debe hacer buscar una meningorradiculitis vírica debida al virus VIH en la misma medida que una neuroborreliosis o una neurosífilis [30].

Otras afecciones

Ciertas afecciones pueden ser particulares en el paciente positivo para el VIH ya sea por su localización o por el diagnóstico por imágenes.

AFECCIONES DE LA BASE DEL CRÁNEO

Son de dos tipos: pueden ser debidas a la infiltración ósea por un tumor próximo o distante (linfoma), o pueden ser secundarias a la transformación de la médula ósea por disminución linfocitaria. Las afecciones debidas a una disminución linfocitaria (T4 < 400) se caracterizan por una anomalía de la señal de la médula ósea con hiposeñal en T1, señal variable en T2 y sin realce. No hay anomalía de la cavidad ósea, ni sintomatología clínica ni hiperfijación en la gammagrafía. Las afecciones linfomatosas de la base del cráneo (*fig. 26*) son reconocibles por su celularidad, su realce después de la inyección de gadolinio, la anomalía de la densidad ósea y de los contornos óseos, la hiperfijación en la gammagrafía y la infiltración perineural asociada.

AFECCIONES DE LOS NERVIOS CRANEALES

Las infiltraciones perineurales pueden ser asintomáticas y aisladas y descubrirse durante una exploración encefálica por un linfoma de la zona abdominal. Agravan el pronóstico del linfoma inicial (*fig. 27*). Provocan un aumento de tamaño de un segmento nervioso con realce anómalo en las secuencias potenciadas en T1 después de la inyección de gadolinio y saturación de grasa.

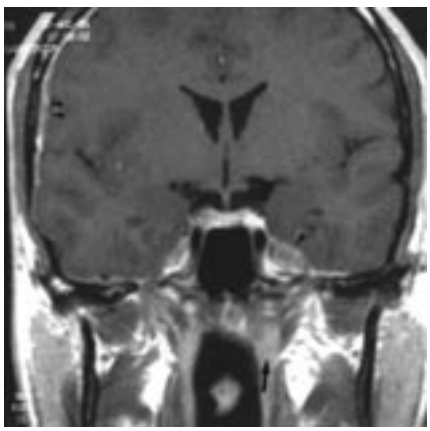

27 *Infiltración perineural. Algias faciales en un paciente tratado por un linfoma de Burkitt de la axila y considerado curado. Hipertrofia del ganglio de Gasser (punta de flecha), de la pared del «cavum» (flecha) y de las meninges (doble punta de flecha). Difusión metastásica por vía meníngea.*

LINFOMA NO HODGKIN DEL CONDUCTO AUDITIVO EXTERNO

Debe sospecharse ante una masa de las partes blandas del CAE sin signos infecciosos. Se han publicado algunos casos raros [12].

ANGIOMATOSIS BACILAR

Es una afección infecciosa secundaria a una infección por *Bartonella henselae* [8]. Puede acarrear una afección cutánea y afecciones multiviscerales y estar localizada en el área ORL (senos, orofaringe, ganglios). El componente vascular intralesional es responsable de las masas hipervasculares, con importante realce en la TC [19]. Constituye el diagnóstico diferencial de los sarcomas de Kaposi. Su diagnóstico permite un

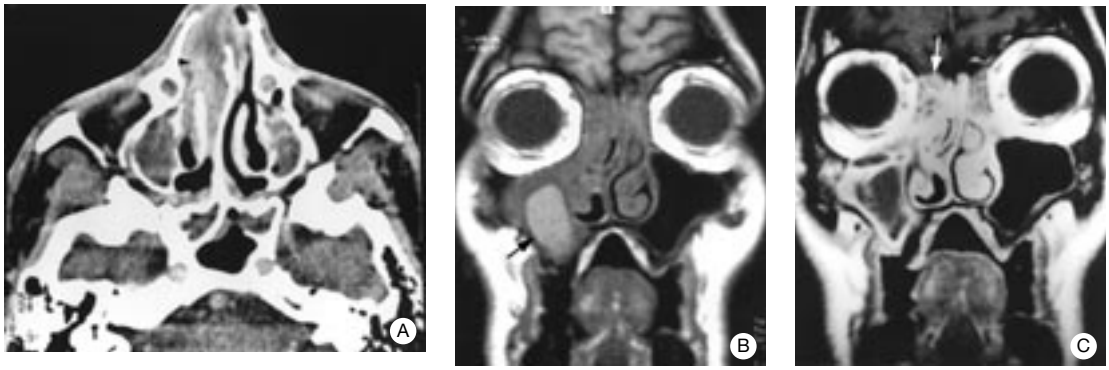

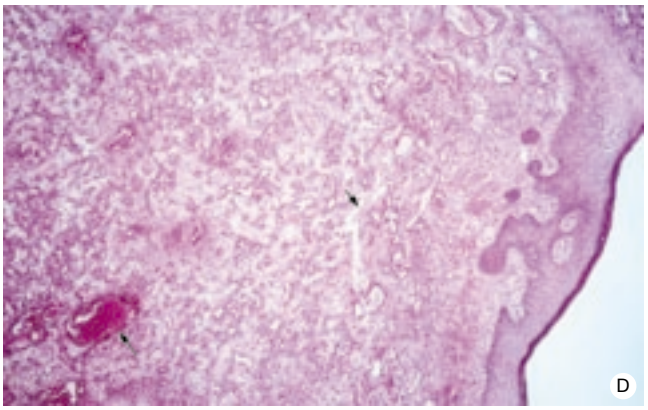

28 *Angiomatosis bacilar. Masa de la fosa nasal extendida al etmoides centrada por la parte media del cornete inferior y medio (punta de flecha) (A), hipervascular (B) y necrótica que bloquea el infundíbulo del seno maxilar con retención espesa hiperintensa sinusal de señal intermedia en T1 después de la inyección de gadolinio (flechas) (C). Proliferación de vasos de diversos tamaños en el corion de la mucosa (flecha) (D).*

tratamiento específico (*fig. 28*). Se demuestra la presencia de *B. henselae* mediante la coloración de Whartin-Starry.

TUBERCULOSIS

La infección tuberculosa presenta una recrudescencia debido a la epidemiología del sida, con aparición de formas graves, a veces resistentes a los tratamientos antituberculosos. La tuberculosis es la manifestación inaugural del sida en el 12 % de los pacientes, con una frecuencia equivalente de formas pulmonares y extrapulmonares. En el área ORL, las tuberculosis ganglionares más comunes son el origen de adenopatías sugestivas cuando son necróticas, coalescentes y situadas en el triángulo cervical posterior. El diagnóstico es bacteriológico, asegurado en el 70 al 90 % de los casos por la punción con aguja fina, lo que evita una eventual fistulización, frecuente después de una biopsia ganglionar.

Conclusión

Los pacientes infectados por el VIH presentan frecuentemente una patología ORL, la mayoría de las veces trivial. En el 20 % de los casos se produce una afección simultánea de diferentes zonas. Ciertas situaciones clinicorradiológicas sugieren una infección por el VIH y hacen que se solicite una serología; puede tratarse de una tumefacción quística de la región parotídea, de una hipertrofia de la nasofaringe y de las amígdalas faríngeas asociada a una afección ganglionar cervical, de una afección de los nervios craneales (sordera brusca o vértigo) o de un epitelioma de la esfera ORL en una persona menor de 40 años. Las afecciones por microorganismos oportunistas no son específicas; son frecuentes y tienen propensión a ser agresivas con lisis ósea y afección de los espacios grasos contiguos.

Cualquier referencia a este artículo debe incluir la mención del artículo original: Marsot-Dupuch K, Meyohas MC, Schmitt E, Prudhom de Saint-Maur P et Woimant H. Pathologie de la sphère ORL au cours du syndrome d'immunodéficience acquise: apport de l'imagerie. Encycl Méd Chir (Editions Scientifiques et Médicales Elsevier SAS, Paris, tous droits réservés), Radiodiagnostic - Neuroradiologie-Appareil locomoteur, 31-675-D-10, Oto-rhino-laryngologie, 20-956-B-10, 2000, 14 p.

Bibliografía

[1] Audouy H, Lamas G, Poignonec S, Nallet E, Fligny I, Soudant J. Parotidomégalie chez le patient infecté par le VIH. *Rev Off Soc Fr ORL* 1995 ; 34 : 27-31

[2] Brahim JS, Roberts MW. Oral manifestations of human immunodefiency virus infection. *Ear Nose Throat J* 1990 ; 69 : 464-474

[3] Breda SD, Gigliotti F, Hammerschlag PE, Schinella R. *Pneumocystis carinii* in the temporal bone as a primary manifestation of the acquired immunodeficiency syndrome. *Ann Otol Rhinol Laryngol* 1988 ; 97 : 427-431

[4] Chandrasekhar SS, Siverls V, Sekhar HK. Histopathologic and ultrastructural changes in the temporal bones of HIV-infected human adults. *Am J Otol* 1992 ; 13 : 207-214

[5] Gherman CR, Ward RR, Bassis ML. *Pneumocystis carinii* otitis media and mastoiditis as the initial manifestation of the acquired immunodeficiency syndrome. *Am J Med* 1988 ; 85 : 250-252

[6] Hern JD, Almeyda J, Thomas DM, Main J, Patel KS. Malignant otitis external in HIV and AIDS. *J Laryngol Otol* 1996 ; 110 : 770-775

[7] Herts B, Megibow AJ, Birnbaum BA, Kanzer GK, Noz ME. High attenuation lymphadenopathy in AIDS patients: significance of findings at CT. *Radiology* 1992 ; 185 : 777-781

[8] Hnatuk LA, Brown DH, Snell GE. Bacillary angiomatosis: a new entity in acquired immunodeficiency syndrome. *J Otolaryngol* 1994 ; 23 : 216-220

[9] Holliday RA. Manifestations of AIDS in the oromaxillofacial region. *Radiol Clin North Am* 1993 ; 31 : 45-60

[10] Holliday RA, Cohen A, Schinella RA et al. Benign lymphoepithelial parotid cysts and hyperplastic cervical adenopathy in AIDS-risk patients: a new CT appearance. *Radiology* 1988 ; 168 : 439-441

[11] Huang RD, Pearlman S, Friedman WH, Loree T. Benign cystic versus solid lesions of the parotid gland in HIV patients. *Head Neck* 1991 ; 13 : 522-527

[12] Kieserman SP, Finn DG. Non-Hodgkin's lymphoma of the external auditory canal in an HIV-positive patient. *J Laryngol Otol* 1995 ; 109 : 751-754

[13] Kirshenbaum KJ, Nadimpalli SR, Friedman M, Kirshenbain GL, Cavallino RR. Benign lymphoepithelial parotid tumors in AIDS patients: CT and MR findings in nine cases. *AJNR AmJ Neuroradiol* 1991 ; 12 : 271-274

[14] Kohan D, Hammerschlag PE, Holliday RA. Otologic disease in AIDS patients: CT correlation. *Laryngoscope* 1990 ; 100 : 1326-1330

[15] Kolher A, Burkhard P, Magistris MR, Chofflon M. Isolated peripheral facial paralysis and HIV infection: 7 cases. *Rev Neurol* 1995 ; 151 : 332-337

[16] Marcusen AC, Sooy CD. Otolaryngologic and head and neck manifestations of acquired immunodeficiency syndrome (AIDS). *Laryngoscope* 1985 ; 95 : 401-405

[17] Marsot-Dupuch K, Meyohas MC, Ouayoun M, Merite A, deSaint-Maur P. Imagerie des pathologies ORL au cours du SIDA. *Ann Otolaryngol Chir Cervicofac* 1997 ; 114 : 292-301

[18] Meiteles LZ, Lucente FE. Sinus and nasal manifestations of the acquired immunodeficiency syndrome. *Ear Nose Throat J* 1990 ; 69 : 454-459

[19] Moore EH, Russel LA, Klein JS, White CS, McGuiness G, Davis LS. Bacillary angiomatosis in patients with AIDS multiorgan imaging findings. *Radiology* 1995 ; 197 : 67-72

[20] Nemzek WR, Katzberg RW, VanSlyke MA. A reappraisal of the radiologic findings of acute inflammation of the epiglottis and supraglottic structures in adults. *AJNR Am J Neuroradiol* 1995 ; 16 : 495-502

[21] Olsen WL, Jeffrey BR, Daniel C, Sooy CD. Lesions of the head and neck in patients with AIDS: CT and MR findings. *AJNR AmJ Neuroradiol* 1988 ; 9 : 693-698

[22] Piluso S, Ficarra G, Gaglioti D, Pierleoni F. Peripheral facial paralysis and HIV infection. *Minerva Stomatol* 1991 ; 40 : 495-498

[23] Rosenberg RA, Schneider KL, Cohen NL. Head and neck presentations of acquired immunodeficiency syndrome. *Otolaryngol Head Neck Surg* 1985 ; 93 : 700-705

[24] Rubin JS, Honigberg R. Sinusitis in patients with the acquired immunodeficiency syndrome. *Ear Nose Throat J* 1990 ; 69 : 460-463

[25] Ryan JR, Ioachim HL, Marmer J, Loubeau JM. Acquired immunodeficiency syndrome related lymphadenopathies, presenting in the salivary gland lymph nodes. *Arch Otolaryngol* 1985 ; 111 : 554-556

[26] Safai B, Diaz B, Schwartz J. Malignant neoplasms associated with human immunodeficiency virus infections. *CA Cancer J Clin* 1992 ; 42 : 74-95

[27] Shahab I, Osborne BM, Butler JT. Nasopharyngeal lymphoid tissue masses in patients with human immunodeficience virus-1: histologic findings and clinical correlation. *Cancer* 1994 ; 74 : 3083-3088

[28] Silverman CS, Mancuso AA. Periantral soft tissue infiltration and its relevance to the early detection of invasive fungal sinusitis: CT and MR findings. *AJNR Am J Neuroradiol* 1998 ; 19 : 321-325

[29] Singh B, Balwally AN, Shaha AR, Rosenfeld RM, Har-El G, Lucente FE. Upper aerodigestive tract squamous cell carcinoma: the human immunodeficiency virus connection. *Arch Otolaryngol Head Neck Surg* 1996 ; 122 : 639-643

[30] Smith ME, Canalis RF. Otologic manifestations of AIDS. The Otosyphilis connection. *Laryngoscope* 1989 ; 99 : 365-371

[31] Som PH, Curtin HD. Head and neck imaging. New York : CV Mosby, 1995 ;775-793

[32] Stern JC, Lin PT, Lucente FE. Benign nasopharyngeal masses and HIV infection. *Arch Otolaryngol Head Neck Surg* 1990; 116 : 206-208

[33] Wheat LJ, Conolly-Stingfield PA, Baker RL. Disseminated histoplasmosis in AIDS: clinical findings, diagnosis and treatment, and review of the literature. *Medicine* 1990 ; 69 : 361-374

[34] Wilcox CM, Straub RF, Clark WS. Prospective evaluation of oropharyngeal findings in human immunodeficiency virus infected with oesophageal ulcerations. *Am J Gastroenterol* 1995 ; 90 : 1938-1941

[35] Williams MA. Head and neck findings in pediatric acquired immune deficiency syndrome. *Laryngoscope* 1987 ; 97 : 713-715

[36] Wyatt ME, Finlayson CJ, Moore-Gillon V. Kaposi's sarcoma masquerading as pyogenic granuloma of the nasal mucosa. *J Laryngol Otol* 1998 ; 112 : 280-282

[37] Yates PD, Upile T, Axon PR, DeCarpenter J. Aspergillus mastoiditis in a patient with acquired immunodeficiency syndrome. *J Laryngol Otol* 1997 ; 111 : 560-567

[38] Yousem DM, Loevner LA, Tobey JD. Adenoidal width and HIV factors. *AJNR AmJ Neuroradiol* 1997 ; 18 : 1721-1725